JBNC Brazilian Journal of Neurosurgery
Jornal Brasileiro de Neurocirurgia

Case Report

Cisto Epidermoide do IV Ventrículo. Relato de caso e revisão da literatura

Epidermoid Cyst of the Fourth Ventricle. Case report and literature review

Augusto Cesar dos Santos Esmeraldo [1]
Caio Lopes Pinheiro de Paula [2]
Carlos Umberto Pereira [3]

RESUMO

Introdução: *Cisto epidermoide (CE) é um tumor congênito benigno, originário do ectoderma. Ocorre na terceira e quinta década de vida. Corresponde aproximadamente a 0,2 a 1,8% dos tumores intracranianos. A localização no quarto ventrículo é rara. O exame de eleição é ressonância magnética (RM), mas a confirmação diagnóstica é através da anatomia patológica. O tratamento ideal é a exérese total.* ***Relato do caso:*** *Paciente sexo feminino, 27 anos de idade com história de cefaleia e ataxia da marcha há um ano.* ***Resultado:*** *RM de crânio mostrou presença de lesão expansiva no quarto ventrículo. Submetida a exérese cirúrgica total da lesão. Resultado da anatomia patológica foi CE.* ***Conclusão:*** *CE é uma lesão intracraniana benigna e raramente localiza-se no quarto ventrículo. Seu tratamento é cirúrgico e cursa com bom prognóstico.*

Palavras-chave: *Cisto epidermoide; IV ventrículo; Ataxia; Fossa posterior*

ABSTRACT

Introduction: *The epidermoid cyst (EC) is a benign congenital tumor originating from the ectoderm. It occurs in the third and fifth decade of life corresponding to approximately 0.2 to 1.8% of the intracranial tumors. The location in the fourth ventricle is rare. The exam of choice is magnetic resonance imaging (MRI), although the diagnostic confirmation is through pathological anatomy. The ideal treatment is total exeresis.* ***Case report:*** *Female patient, 27 years old with history of headache and gait ataxia one year ago.* ***Result:*** *Brain MRI showed the presence of expansive lesion in the fourth ventricle. The total surgical excision of the lesion was conducted. Results from of the pathological anatomy was EC.* ***Conclusion:*** *EC is a benign intracranial lesion and is rarely located in the fourth ventricle. Its treatment is surgical and has a good prognosis.*

Key words: *Epidermoid cyst; IV ventricle; Ataxia; Posterior fossa*

Introdução

O cisto epidermoide (CE) é considerado tumor congênito, de origem ectodérmica, com crescimento lento e comporta-se como lesão que ocupa espaço, cuja manifestação clinica é de evolução tardia. Sua localização no quarto ventrículo tem sido considerada rara [4,6,7,16,26,27,29,30,33]. Quando localizado na fossa posterior tem incidência no IV ventrículo correspondendo a 5% a 18% de todos CE intracranianos [18,23].

Seu diagnóstico definitivo é através do exame de neuroimagem e confirmado pela histopatologia. O tratamento ideal é ressecção cirúrgica total. Raramente apresenta degeneração maligna. Cursa com bom prognóstico.

Relato de Caso

Paciente feminino de 27 anos de idade, doméstica. História de cefaleia holocraniana, mas localizada na região occipital esquerda e dificuldade para deambular há um ano. Exame neurológico: ataxia cerebelar e dismetria. Ressonância magnética do crânio: lesão intra-axial no quarto ventrículo, sem captação de contraste (Figs. 1, 2 e 3). Submetida a craniectomia suboccipital mediana, exérese total da lesão (Figs. 4 e 5). Exame anatomopatológico revelou cisto epidermoide. Recebeu alta médica bem.

[1] MD, FBHC, Chairman of Neurosurgery Medical Residency, Neurosurgery Service; HUSE, Neurosurgeon, Aracaju, Sergipe
[2] MD, MR, FHBC, Medical Residency of Neurosurgery, Aracaju, Sergipe.
[3] MD, PhD, FBHC, Preceptor of Neurosurgery Service; HUSE, Neurosurgeon, Aracaju, Sergipe

Received Mar 14, 2018
Accepted Mar 27, 2018

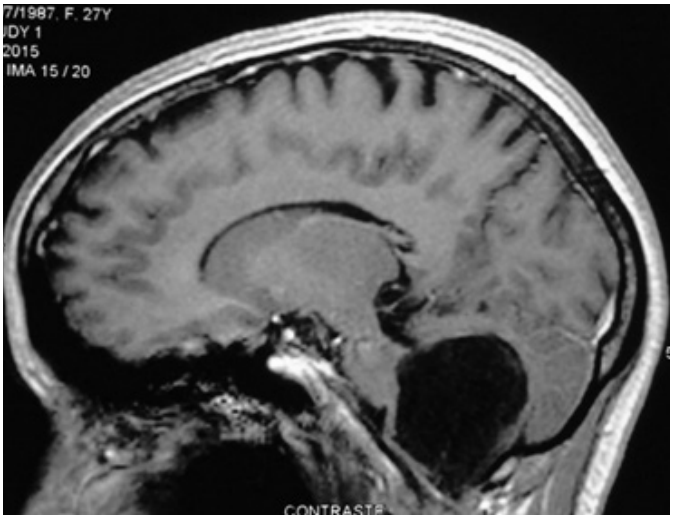

Figura 1. RM corte sagital em T1 demonstrando lesão isointensa ocupando o IV ventrículo rechaçando o parênquima cerebelar para cima e comprimindo o tronco cerebral.

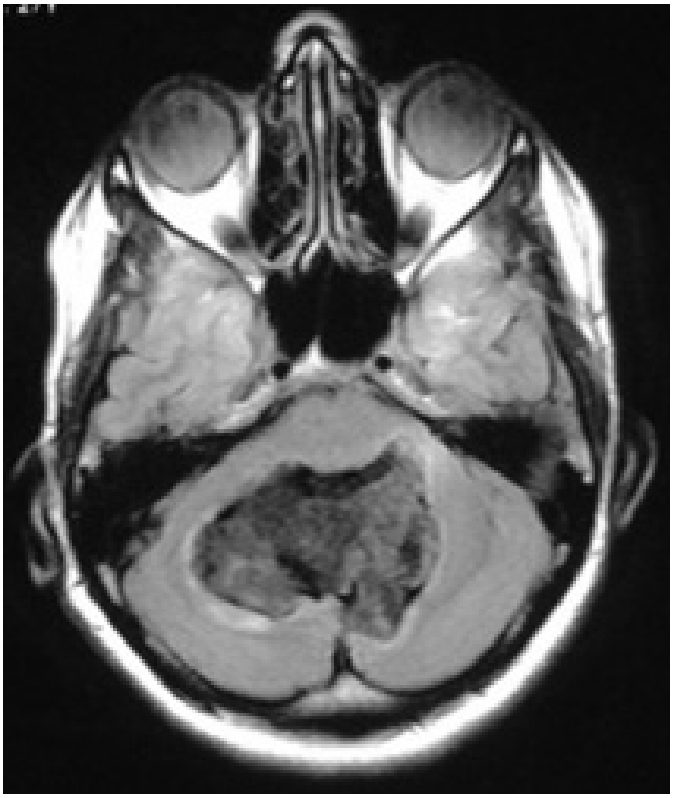

Figura 2. RM em T2 apresentando lesão heterogênea no quarto ventrículo.

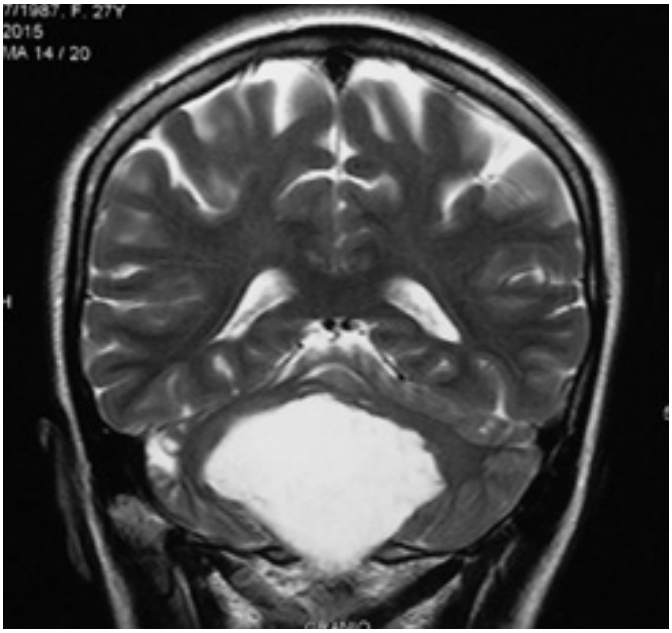

Figura 3. RM corte axial em T2 demonstrando lesão hiperintensa no IV ventriculo.

Figura 4. Aspecto macroscópico do ato cirúrgico.

JBNC Brazilian Journal of Neurosurgery
Jornal Brasileiro de Neurocirurgia

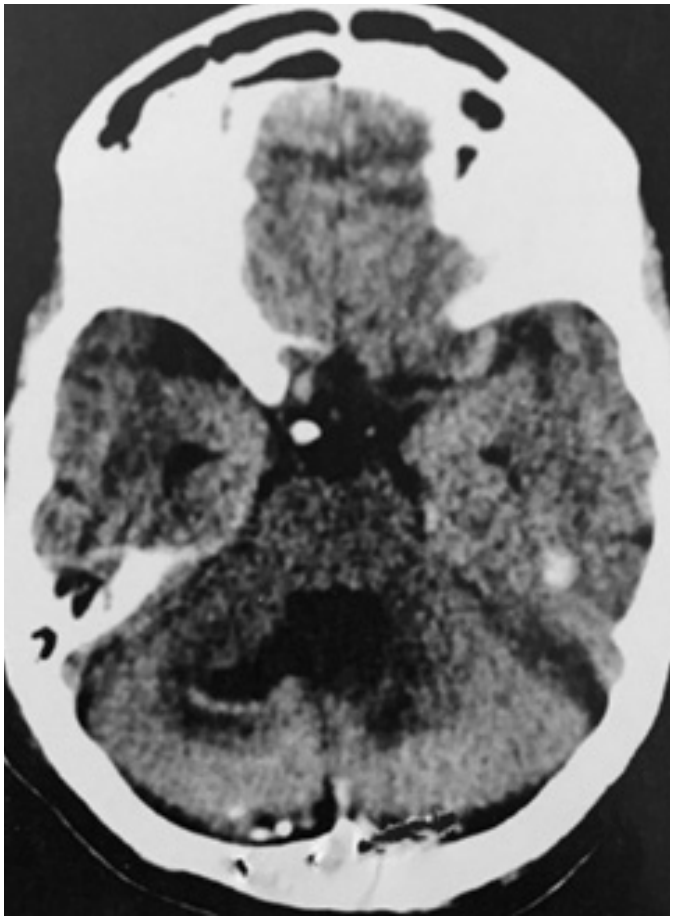

Figura 5. TC controle pós-operatório.

Discussão

Os CE representam entre 0,2 a 1,8% dos tumores intracranianos [22,28]. As localizações mais frequentes são ângulo pontocerebelar, região selar, fossa temporal e cisterna quadrigeminal[18,22,25,29]. Quando localizado na fossa posterior é mais frequente no ângulo pontocerebelar ao redor da ponte, em seguida, quarto ventrículo [3,33]. Fuster et al. [9] em sua série de 16 casos de CE relatam um caso localizado no quarto ventrículo. Ocorre mais entre os 20 e 50 anos de idade, tendo um pico de incidência na quarta década da vida [8,32].

Sua etiopatogenia apresenta várias teorias como a captura de células originadas da linha mesoectodérmica que origina a pele no momento do fechamento do tubo neural entre 3ª e 5ª semana da embriogênese. As células capturadas podem desenvolver e diferenciar-se produzindo um tumor epidermoide, e se por acaso a diferenciação for menor, forma um tumor dermoide [1].

Macroscopicamente os CE são localizados intradural entre 72,7% a 90% dos casos [13]. Ocasionalmente pode apresentar sintomas neurológicos focais ao longo do desenvolvimento por compressão de estruturas neurais adjacentes [13,18,24,25]. Vários autores relatam sintomas neurológicos, como síndrome cerebelar em casos de localização infratentorial [8,17]. Quando localizado intraventricular discute-se se este tumor é primário do ventrículo ou se penetra nele desde as cisternas da base ou dos sulcos periventriculares [9]. Cambruzzi et al. [3] descreveram um caso de CE localizado na fossa posterior determinando hidrocefalia. A ruptura espontânea do cisto com liberação do seu conteúdo para o espaço subaracnoideo pode desenvolver uma meningite asséptica, podendo levar ao desenvolvimento de aracnoidite granulomatosa crônica [13].

Os sintomas de CE são geralmente aqueles de efeito de massa lento [3,5,19]. O quadro clínico quando localizado na fossa posterior é cefaleia e distúrbio da marcha [4,8], como nosso paciente. Conforme o tamanho e evolução podem apresentar disfagia e diplopia por envolvimento de nervos cranianos [17]. Gomez et al. [12] relataram um caso de CE no IV ventrículo associado a hipotensão ortostática.

Exame de tomografia computadorizada (TC) demonstra lesão hipodensa com calcificações intratumoral em 10% a 25% dos casos. O CE ao exame de TC demonstra uma lesão hipodensa, não reforçada com meios de contraste, similar a densidade de gordura [10,31]. Pode aparecer hiperdenso pela hemorragia, com elevado conteúdo de proteínas ou depósitos de pigmento férrico[5]. Não realça com infusão de contraste devido à sua natureza avascular, às vezes apresenta realce em sua borda tumoral ou nos septos internos[26]. A RM é considerada o exame de eleição, comporta-se como lesão homogênea, com sinal hipointenso em T1 e hiperintenso em T2[22]. Podem ser visíveis septos internos ou pode haver zonas hiperdensas devido ao conteúdo proteico. Ocasionalmente o conteúdo cístico pode ser hiperdenso, simulando uma hemorragia[12]. Após injeção de contraste pode ter um reforço fino na periferia da lesão, provavelmente devido a inflamação perilesional ou transformação maligna[24]. O exame de RM nas sequências de densidade FLAIR e por difusão, tem papel importante no diagnóstico diferencial, na avaliação pré-operatória e no seguimento pós-operatório [9,11].

Apresenta diagnóstico diferencial com cisto dermoide, cisto aracnoídeo, neurocisticercose, lipoma, neoplasia cística e cisto hidático [22,24,29,32]. Transformação maligna é considerada rara [14,21].

Para Sirin et al. [31] a transformação maligna é sugestiva quando apresenta reforço após injeção de meio de contraste ou rápido crescimento após a cirurgia inicial.

O tratamento ideal é a exérese completa da lesão[3,4,9,25,29]. Em nosso caso, este procedimento foi realizado através de uma craniectomia suboccipital mediana, com remoção total da lesão, procedimento também realizado por outros autores[4,15,20,30]. Quando da realização da sua exérese total, apresenta bom prognóstico[2]. Em caso de ressecção subtotal pode ocasionar recidiva, meningite granulomatosa, abscesso e degeneração carcinomatosa da parede do cisto[21]. Uma opção de ressecção parcial está baseada no grau de aderência da cápsula do tumor, nestes casos deve-se fazer um acompanhamento prolongado através de exames seriados de neuroimagem na identificação de uma possível recidiva ou transformação maligna [19].

Conclusão

O cisto epidermoide do quarto ventrículo geralmente se apresenta volumoso e assintomático. O diagnóstico é confirmado através de exames de imagem, histopatologia e imunohistoquimica, sendo a exérese completa o tratamento ideal, raramente apresenta transformação maligna e cursa com bom prognóstico.

Referências

1. Berger MS, Wilson CB. Epidermoid cyst of the posterior fossa. J Neurosurg. 1985;62(2):214-219. doi: 10.3171/jns.1985.62.2.0214
2. Bici W, Sephernia A, Dündar M, Samii M. Epidermoid tumors of the IV ventricle. Report of cases. Neurocirugia 1993; 4(3): 164-245. doi: 10.1016/S1130-1473(93)70848-9
3. Cambruzzi E, Presa K, Silveira LC, Perondi GE. Epidermoid cyst of the posterior fossa: a case report. J Bras Patol Med Lab 2011; 47(1): 79-82. doi: 10.1590/S1676-24442011000100011
4. Cardoso AC, Lemos LEAS, Marques Jr MASS. Epidermoid cyst located in the fourth ventricle: Case report and review. Arq Bras Neurocirur 2016; 35(2): 174-177. doi: 10.1055/s-0036-1582446
5. Chen CY, Wong JS, Hsieh SC, Chu JS, Chan WP. Intracranial epidermoid cyst with hemorrhage: MR imaging findings. AJNR Am J Neuroradiol. 2006;27(2):427-429
6. Cobbs ES, Pitts LH, Wilson CB. Epidermoids and dermoids cysts of posterior fossa. Clin Neurosurg 1997; 44(6): 511-528
7. Emery E, Zerah M, Comoy J, Tardieu M, Husson B, Hurth B. Epidermoid cyst of the 4th ventricle. Apropos of a case in a child and review of the literature. Neurochirurgie. 1993;39(4):241-247
8. Fiume D, Grazzeri G, Spallone A, Santucci N. Epidermoid cysts of the fourth ventricle. Surg Neurol. 1988;29(3):178-182
9. Fuster C, Ferreira M, Alcorta SC, Mormandi R, Cervio A, Salvat J. Quistes dermoides y epidermoides intracraneales. Rev Arg Neuroc 2007; 21(3): 108-110
10. Gaivas S, Rotariu D, Dumitrescu G, Iliescu B, Apetrei C, Poeata I. Intradiploic epidermoid cyst of the skull. Case report. Romanian Neurosurgery 2011; 18(2): 1-5
11. Gelabert-González M, Allut AG, Bandín-Diéguez FJ, Serramito-García R. Epidermoid cyst of the IV ventricle. Rev Neurol 2007;44 (12):764-765
12. Gómez-Esteban JC, Buganzo K, Tijero B, Zarranz JBJJ. Orthostatic hypotension associated with an epidermoid tumor of the IV ventricle. J Neurol 2009; 256(8): 1357-1358
13. Gormley WB, Tomecek FJ, Qureshi N, Malik GM. Craniocerebral epidermoid and dermoid tumors: a review cases. Acta Neurochir (Wien). 1994;128(1-4):115-121
14. Hao S, Tang J, Wu Z, Zhang L, Zhang J, Wang Z. Natural malignant transformation of an intracranial epidermoid cyst. J Formos Med Assoc. 2010;109(5):390-396. doi: 10.1016/S0929-6646(10)60068-X
15. Hila H, Bouhaouala MH, Darmoul M, Jelassi H, Yedeas M. Vermian epidermoid cyst revealed by head injury. Neurochirurgie. 2006;52(1):63-66
16. Hossini A, Lakhdar F, Gana R, Maaqili MR, Saïdi A, Jiddane M, et al. Epidermoid cyst of the cisterna magna and the fourth ventricle. Report of four cases. Neurochirurgie 2012; 58(6): 358-363
17. Kambe A, Anno Y, Oda N, Shiomi Y, Aoki H, Sasaki A. Reversible bilateral vestibular impairment caused by fourth ventricle epidermoid tumor. Neurol Med Chir (Tokyo) 2003; 43(4): 201-203
18. Lopes M, Capelle L, Duffau H, Kujas M, Sichez JP, Van Effenterre R, et al. Prise en charge chirurgicale des kystes épidermoides intracrâniens. A propos de 44 patients et revue de la literature. Neurochirurgie. 2002;48(1):5-13
19. Marin H, Vargas MI, Grebici-Guessoum M, Lenz V, Klein N, Bin JF, et al. Epidermoid cyst of the fourth ventricle: four case reports. J Neuroradiol. 2002 Sep;29(3):146-152
20. Meng L, Yuguang L, Shugan Z, Xingang L, Chengyuan W. Intraventricular epidermoids. J Clin Neurosci. 2006;13(4):428-430
21. Michael LM 2nd, Moss T, Madhu T, Coakham HB. Malignant transformation of posterior fossa epidermoid cyst. Br J Neurosurg. 2005;19(6):505-510
22. Nagasawa D, Yew A, Safaee M, Fong B, Gopen Q, Parsa AT, et al. Clinical characteristic and diagnostic imaging of epidermoid tumors. J Clin Neurosci. 2011;18(9):1158-1162. doi: 10.1016/j.jocn.2011.02.008
23. Nassar SI, Haddad FS, Abdo A. Epidermoid tumors of the fourth

ventricle. Surg Neurol. 1995;43(3):246-51

24. Osborn AG, Preece MT. Intracranial cysts: radiologic-pathologic correlation and imaging approach. Radiology. 2006;239(3):650-664

25. Oulali N, Moufid F, Ghailan MR, Hosni B. Kyste epidermoide de la grande citerne et du quatrieme ventricule. Pan Afr Med J. 2012;13:19.

26. Rivierez M, Vally P, Jouannelle A. Vermian epidermal cyst developing in the fourth ventricle. A case report. Neurochirurgie. 2001;47(2-3 Pt 1):137-139

27. Rosario M, Becker DH, Conley FK. Epidermoid tumors involving the fourth ventricle. Neurosurgery. 1981;9(1):9-13

28. Rubin G, Pasqualin A, Rosta L, Da Pian R. Craniocerebral epidermoids and dermoids. A review of 44 cases. Acta Neurochir (Wien) 1989; 97 (1-2): 1-16

29. Santos-Franco JA, Vallejo-Moncada C, Collado-Arce G, Villalpando-Navarrete E, Sandoval-Balanzario M. Tumor epidermoide del cuarto ventrículo. Informe de dos casos. Rev Med Inst Mex Seguro Soc. 2013;51(4):468-471

30. Sengupta SK, Singh P. Cerebellar vermian epidermal cyst. Med J Armed Forces India. 2015;71(Suppl 1):S166-168. doi: 10.1016/j.mjafi.2013.10.017

31. Sirin S, Gonul E, Kahraman S, Timurkaynak E. Imaging of posterior fossa epidermoid tumors. Clin Neurol Neurosurg. 2005;107(6): 461-467. doi: 10.1016/j.clineuro.2004.11.007

32. Tancredi A, Fiume D, Gazzeri G. Epidermoid cysts of the fourth ventricle: very long follow up in 9 cases and review of the literature. Acta Neurochir (Wien). 2003;145(10):905-911

33. Tao CY, Wei P, Wang JJ, You C. Hemorrhagic epidermoid cyst in cerebellar vermis. Turk Neurosurg. 2015;25(5): 828-830. doi: 10.5137/1019-5149.JTN.11844-14.0

Corresponding Author

Augusto Cesar dos Santos Esmeraldo, MD
Av. Desembargador Maynard, 174
Bairro Cirurgia
CEP 49015-210
Aracaju – Sergipe - Brasil
E-mail: augustoneuro@gmail.com

Os autores relatam que não existe conflito de interesse.